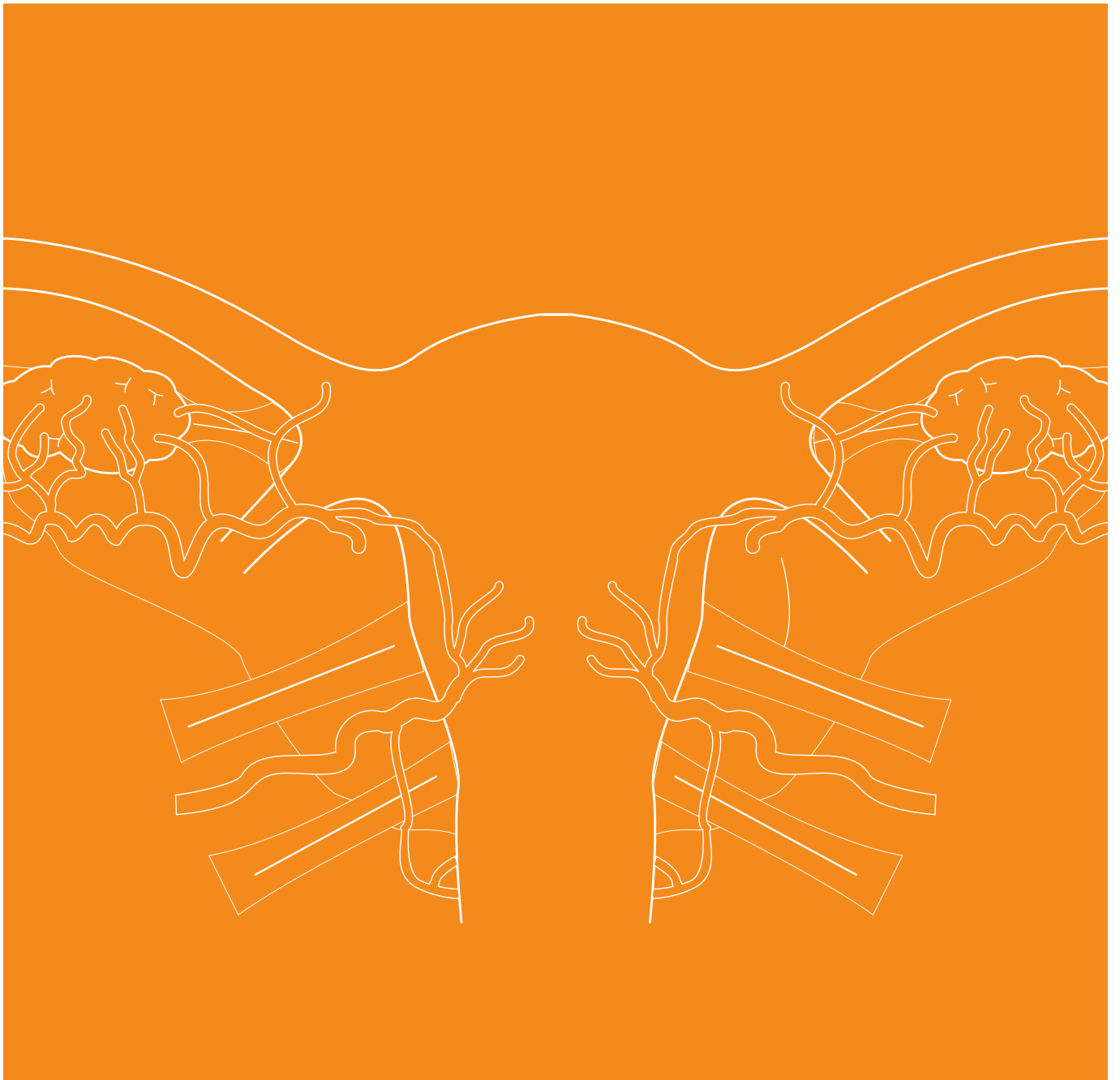

GYNÄKOLOGIE



GYNÄKOLOGISCHE ANWENDUNGEN MIT BOWA ELEKTROCHIRURGIE-SYSTEMEN

HYSTEROSKOPIE | ADNEXRESEKTIONEN | HYSTEREKTOMIE | ENDOMETRIOSE | MASTEKTOMIE | KONISATION

WICHTIGER HINWEIS

Bei der Erstellung dieser Broschüre und der darin enthaltenen Angaben hat die BOWA-electronic GmbH größtmögliche Sorgfalt verwandt. Dennoch können Fehler nicht völlig ausgeschlossen werden.

Aus den Einstellungsempfehlungen und den darin enthaltenen Informationen und Angaben lassen sich keine Ansprüche gegen BOWA ableiten. Sollte sich eine gesetzliche Haftung ergeben, so beschränkt sich diese auf Vorsatz und grobe Fahrlässigkeit. Alle Angaben zu den Einstellungsempfehlungen, Applikationsstellen, Applikationsdauer und dem Gebrauch der

Instrumente beruhen auf klinischen Erfahrungen. Einzelne Zentren und Ärzte favorisieren unabhängig von den angegebenen Empfehlungen andere Einstellungen.

Bei den Angaben handelt es sich lediglich um Richtwerte, die von dem Operateur auf ihre Anwendbarkeit geprüft werden müssen.

In Abhängigkeit von den individuellen Gegebenheiten kann es erforderlich sein, von den in dieser Broschüre gemachten Angaben abzuweichen.

Durch die laufende Forschung und klinische Erfahrungen entwickelt sich die Medizin ständig weiter. Auch deshalb kann es sinnvoll werden, von den hier enthaltenen Angaben abzuweichen.

In unseren Publikationen wird aus Gründen der besseren Lesbarkeit in der Regel nur die weibliche oder männliche Form eines Begriffes benutzt. Selbstverständlich bezieht sich dieser Begriff immer auch auf das jeweils andere Geschlecht.

COPYRIGHT

Diese Broschüre ist nur für den internen Gebrauch bestimmt und darf Dritten nicht zugänglich gemacht werden.

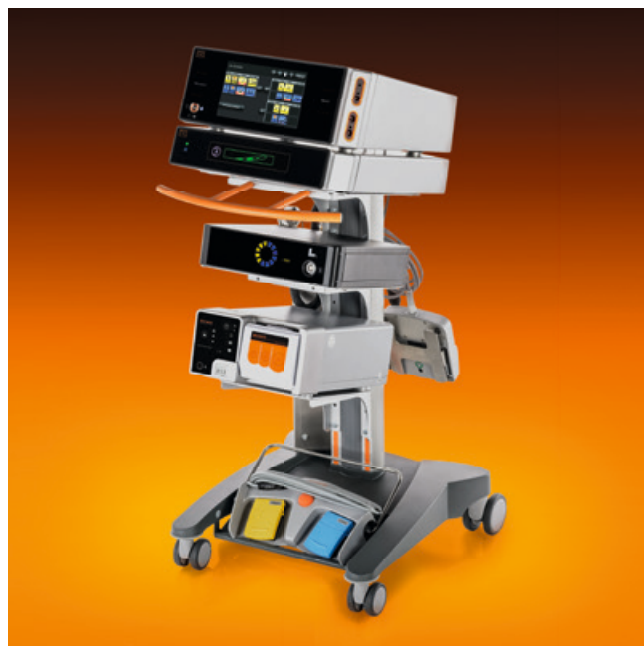Die in dieser Broschüre veröffentlichten Inhalte und Werke unterliegen dem deutschen Urheberrecht.

Jede Vervielfältigung, Bearbeitung und Verbreitung sowie jede Art der Verwertung bedarf der vorherigen schriftlichen Zustimmung der BOWA-electronic GmbH & Co. KG.

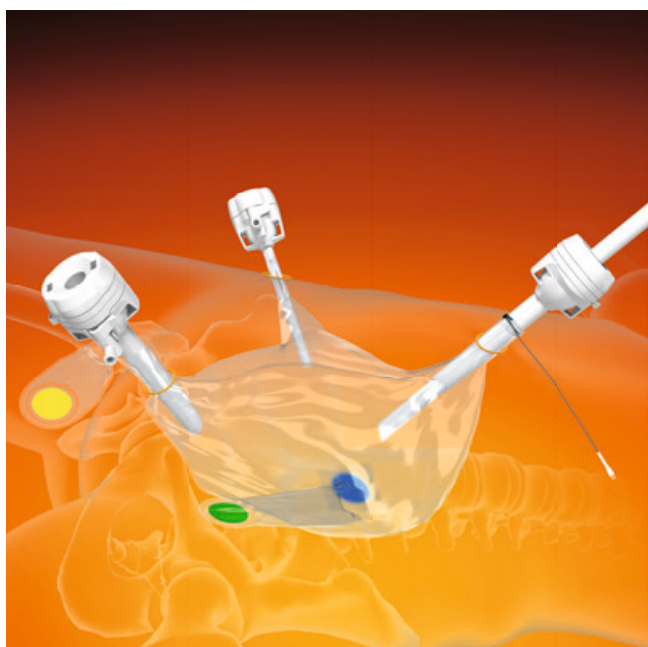INHALTSVERZEICHNIS

1	DIE GRUNDLAGEN DER MODERNEN HOCHFREQUENZCHIRURGIE	6
1.1	Geschichte der Elektrochirurgie	6
1.2	Grundlagen der modernen Hochfrequenzchirurgie	6
1.3	Elektrokoagulation	6
1.4	Elektrotomie	6
1.5	Monopolare Technik	7
1.6	Argon-Plasma-Koagulation (APC)	7
1.7	Bipolare Technik	7
1.8	Gefäßversiegelung	7
1.9	Elektrochirurgie – Allgemeines	8
1.9.1	Sicherheitsmaßnahmen zur Vorbeugung von elektrochirurgischen Komplikationen	8
1.9.2	Neutralelektrode	8
1.10	Intakte Ausstattung	9
1.11	Neuromuskuläre Stimulation (NMS)	9
1.12	Kontakt mit leitenden Gegenständen	9
2	GRUNDLAGEN DER ULTRASCHALLCHIRURGIE	10
2.1	Geschichte der Ultraschallchirurgie	10
2.2	Grundlagen der Ultraschallchirurgie	10
2.3	Die Lotus-Technologie	10
3	PRAXIS UND TECHNIKEN	12
3.1	Hysteroskopie	13
3.2	Adnexresektion	15
3.3	Hysterektomie	16
3.4	MetraBag	19
3.5	Endometriose	20
3.6	Mastektomie	21
3.7	Konisation	22
4	EMPFOHLENE EINGRIFFE NACH DIAGNOSE	24
5	INDIKATIONEN & SETTINGS	26
6	FAQ – BOWA ARC IN DER GYNÄKOLOGIE	28
7	LITERATURVERZEICHNIS	31

PRODUKTE FÜR DIE GYNÄKOLOGIE



Gynäkologische Chirurgie-Plattform




MetraBag Gewebemorzellation



LOTUS Ultraschallskalpell



ERGO 315R Gefäßversiegelung



MetraLOOP



BiZZER Bipolare Scheren



TissueSeal PLUS Gefäßversiegelung

1

GRUNDLAGEN DER MODERNEN HOCHFREQUENZCHIRURGIE

1.1 | GESCHICHTE DER ELEKTROCHIRURGIE⁽¹⁾

Die Idee, Gewebe mittels Wärme zu behandeln, findet sich schon in altägyptischen Papyri und zieht sich in Form des Ferrum candens (Glüheisens) durch die Antike bis hin zum chirurgischen Einsatz der Ligatura candens (Schneideschlinge) nach Erfindung der Galvanokaustik im 19. Jahrhundert.

Doch erst im 20. Jahrhundert begann die Entwicklung zur modernen Hochfrequenzchirurgie (HF-Chirurgie). Bei der Anwendung der HF-Chirurgie entsteht die Wärme direkt im Inneren des Gewebes, im Gegensatz zu den vorherigen Techniken, bei denen die Wärmeenergie von den erhitzten Instrumenten übertragen wurde.

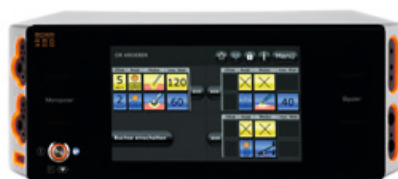Die ersten Universalgeräte auf Röhrenbasis wurden um 1955 entwickelt, Geräte auf Transistorbasis in den 1970er Jahren und der Argonbeamer um 1976. Seit Anfang der 1990er Jahre stehen HF-Chirurgiegeräte zur Verfügung, die von Mikroprozessoren gesteuert werden. Sie erlauben erstmals die Variation zahlreicher Parameter, um die Stromform präzise auf die jeweilige Behandlung abzustimmen.

1.2 | GRUNDLAGEN DER MODERNEN HOCHFREQUENZCHIRURGIE⁽¹⁾

Je nach Art des Stromes, Stärke und Frequenz wirkt der elektrische Strom auf Gewebe elektrolytisch (zersetzend), faradisch (nerven- und muskelreizend) oder thermisch. In der HF-Chirurgie werden Wechselströme mit einer Frequenz von mindestens 200 kHz verwendet, wobei die thermische Wirkung dominiert. Sie hängt hauptsächlich von der Expositionszeit, der Stromdichte und dem spezifischen Widerstand des Gewebes ab, der, vereinfacht gesagt, mit zunehmendem Wassergehalt oder steigender Durchblutung sinkt. Zu beachten ist in der Praxis auch der am Zielort vorbeifließende Stromanteil, der andere Bereiche erwärmen und schädigen kann (zum Beispiel bei Spülung mit Kochsalzlösung).

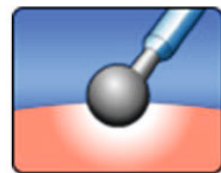
1.3 | ELEKTROKOAGULATION⁽¹⁾

Ein Koagulationseffekt entsteht, wenn das Gewebe auf mehr als 60 °C erwärmt wird.



BOWA ARC 400 Elektrochirurgiegerät

Bei dieser Hämostase sind zahlreiche Veränderungen im Gewebe zu beobachten, wie die Denaturierung von Eiweiß, das Verdampfen intra- und extrazellulären Wassers und die Schrumpfung des Gewebes.



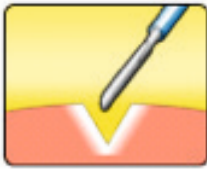
Modus-Symbol für moderate Koagulation

In der HF-Chirurgie werden verschiedene Arten der Koagulation eingesetzt. Die Verfahren unterscheiden sich je nach Stromform und Anwendungsart und umfassen Kontaktkoagulation, forcierte Koagulation, Desikkation (Koagulation über eine eingestochene Nadelelektrode), Spraykoagulation (Fulguration), Argon-Plasma-Koagulation (APC), bipolare Koagulation und bipolare Gefäßversiegelung.

1.4 | ELEKTROTOMIE⁽¹⁾

HF-chirurgisches Schneiden erreicht man mittels Spannungen größer 200V und einer hohen Stromdichte an der aktiven Elektrode. Die hohe Energie, die dabei appliziert wird, führt dazu, dass die Zellmembranen zum Platzen gebracht werden und das Gewebe hierdurch getrennt wird.

Ziel ist es, einen belastungsfreien Schnitt mit einer dosierten Blutstillung generieren zu können.



Modus-Symbol für Standardschneiden

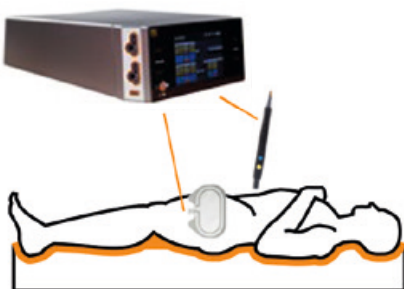
In der HF-Chirurgie lässt sich durch Modulation des Stromes (Spannungserhöhung mit Pausen) eine zusätzliche Koagulation der Schnittländer erreichen. Nach deren Stärke unterscheidet man einen glatten Schnitt von einem Schnitt mit mehr Koagulationsanteil. Die Stärke der Hämostase kann bei BOWA ARC-Generatoren in bis zu 10 Stufen fein reguliert und angepasst werden, bis der gewünschte Gewebeeffekt erreicht ist.

1.5 | MONOPOLARE TECHNIK⁽¹⁾

Die monopolare HF-Chirurgie verwendet einen geschlossenen Stromkreis, in dem der Strom von der aktiven Elektrode des Instruments durch den Patienten zur großflächigen Neutralelektrode und zurück zum Generator fließt.

Zwischen der Spitze des monopolaren Instruments und dem Gewebe des Patienten besteht nur eine kleine Kontaktfläche, sodass an dieser Stelle die höchste Stromdichte des Stromkreises erreicht wird, was den gewünschten Gewebeeffekt bewirkt.

Durch die große Fläche und besondere Gestaltung der Neutralelektrode, welche den Gegenpol bildet, wird die lokale Erwärmung dort auf ein Minimum reduziert.

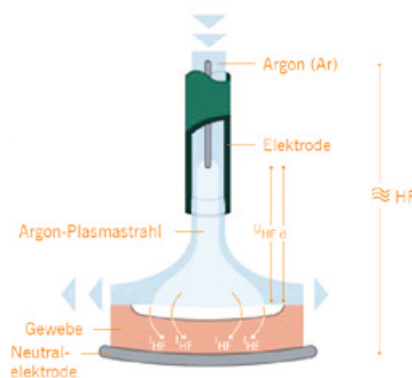


Monopolares Funktionsprinzip

1.6 | ARGON-PLASMA-KOAGULATION (APC)⁽¹⁾

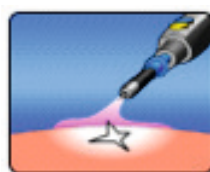
Bei diesem monopolaren Verfahren fließt der HF-Strom über ionisiertes Argongas in das Gewebe, ohne dass die Elektrode das Gewebe berührt (berührungsfreie Methode), wodurch ein Festkleben von Gewebe an der Elektrode vermieden wird.

Argon, ein chemisch inertes und nicht toxisches Edelgas, das von Natur aus auch in der Luft vorhanden ist, wird durch eine Sonde an die Operationsstelle herangeführt. In der Keramikspitze der Sonde strömt es an einer unter Hochspannung stehenden monopolaren HF-Elektrode vorbei. Bei Erreichen der erforderlichen Feldstärke wird es zu Plasma ionisiert und es erscheint eine bläuliche Flamme („Argonbeam“).



Funktionsprinzip für Argon-Plasma-Koagulation

Das elektrisch leitfähige Plasma wird im Strahl automatisch zu der Stelle mit dem geringsten elektrischen Widerstand gelenkt und koaguliert dort das Gewebe ab einer Temperatur von 50–60 °C. Weil das Gas Sauerstoff fernhält, findet nahezu keine Karbonisation (Verkohlung) statt, die durch Rauchentwicklung die Sicht behindern sowie eine schlechte Wundheilung und Nachblutungen hervorrufen kann.

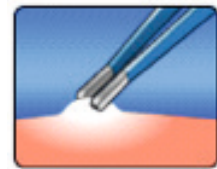


Modus-Symbol für Argon offen

Diese Effekte ermöglichen ein komplikationsarmes und sicheres Arbeiten zur effektiven Blutstillung und Devitalisierung von Gewebeanomalien durch homogene Oberflächenkoagulation bei beschränkter Eindringtiefe.

1.7 | BIPOLARE TECHNIK⁽¹⁾

Bei der bipolaren HF-Chirurgie sind zwei aktive Elektroden im Instrument integriert. Der Strom fließt nur lokal durch das Gewebe zwischen diesen beiden Elektroden und nicht durch den gesamten Körper des Patienten. Somit ist auch keine Neutralelektrode erforderlich.

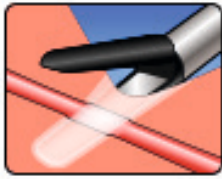


Modus-Symbol für bipolare Methode

1.8 | GEFÄSSVERSIEGELUNG

Die konventionelle Elektrokoagulation stößt bei Gefäßen ab einem Durchmesser von mehr als etwa 2 mm an ihre Grenzen. Eine sichere Blutstillung und ein dauerhafter Verschluss der Gefäße sind hier nur mit bipolarer Gefäßversiegelung oder Ligation zu erreichen: Das Gefäß- oder Gewebebündel wird mit einem speziellen Instrument gefasst und unter konstantem, definiertem Druck komprimiert. Mehrere automatisch geregelte Stromzyklen mit variablen, von der Art des Gewebes abhängigen, elektrischen Parametern „verschweißen“ die gegenüberliegenden Gefäßwände miteinander.


Eine genaue präparatorische Darstellung der Gefäße ist meist nicht notwendig: Es können ganze gefäßhaltige Gewebebündel gefasst und versiegelt werden. Der korrekte Effekt ist an der weißlich durchscheinenden Koagulationszone zu erkennen. Innerhalb dieser Zone kann das Gewebe sicher durchtrennt werden. In kritischen Situationen können zwei Versiegelungen nebeneinander und der finale Schnitt dazwischen vorgenommen werden. Mittels bipolarer Gefäßversiegelung können Gefäße bis zu 7 mm versiegelt werden.



Modus-Symbol für LIGATION

Wegen der Erhitzung der Instrumentenspitze ist ein Sicherheitsabstand zu empfindlichen Gewebestrukturen einzuhalten und auf unbeabsichtigte Koagulationen durch Berühren oder beim Ablegen des Instruments zu achten.

Dass bipolar versiegelte Gefäße sicher verschlossen sind, wurde in verschiedenen Studien⁽²⁻⁶⁾ nachgewiesen. In diesen Studien lag der Berstdruck in mehr als 90 % der Fälle bei über 400 mmHg (in einigen Fällen bis zu 900 mmHg) und somit deutlich über den klinisch zu beobachtenden Blutdruckwerten von üblicherweise ca. 130 mmHg.



Verlauf einer Gefäßversiegelung

Histologisch zeigt sich bei der konventionellen Koagulation, dass an der Blutstillung eine Schrumpfung der Gefäßwand und eine Thrombusbildung beteiligt sind.

Im Gegensatz dazu zeigt sich bei der Gefäßversiegelung eine Denaturierung des Kollagens mit Verschmelzung der gegenüberliegenden Gefäßwände, während die *Elastica interna*, deren Fasern erst bei mehr als 100 °C denaturieren, weitgehend erhalten bleibt.

Lateral der scharf begrenzten, homogenen Koagulationszone ist eine Übergangszone mit thermischer Schädigung von meist 1–2 mm erkennbar, immunhistochemisch ist eine thermische Schädigung von etwa der doppelten Breite nachweisbar. Im weiteren Verlauf kommt es zu einer sterilen, resorptiven Entzündung, vor allem im umgebenden Bindegewebe, ohne Hinweis auf eine auch nur temporäre Insuffizienz des Verschlusses.

Die Vorteile der bipolaren Gefäßversiegelung gegenüber anderen Verfahren, wie der Ligatur, der Umstechung und der Anwendung von Clips, liegen insbesondere in der schnellen Präparation, dem raschen und zuverlässigem Gefäßverschluss, dem Nichtverbleib von Fremdmaterial im Operationsgebiet und den geringen Kosten. Daraus resultieren die Vorteile einer kürzeren Operationszeit und eines geringeren Blutverlusts und einer damit verbundenen Schonung des Patienten.



BOWA ERGO 315R

Das Konzept der Wiederverwendbarkeit bedeutet eine hohe Wirtschaftlichkeit und ist ein besonders starker Anreiz zur Verwendung der Ligationsinstrumente ERGO 315R, TissueSeal® PLUS und LIGATOR® von BOWA.

Die Einsatzmöglichkeiten der Versiegelungsinstrumente von BOWA erstrecken sich über zahlreiche Anwendungen, darunter offene und laparoskopische Eingriffe in den Fachbereichen Chirurgie, Gynäkologie und Urologie.

1.9 | ELEKTROCHIRURGIE – ALLGEMEINES⁽¹⁾

Der Anwender muss mit der Funktion und Anwendung der Geräte und Instrumente vertraut sein (z. B. Einweisung nach Medizinprodukterichtlinie, Schulung durch den Hersteller).

1.9.1 | SICHERHEITSMASSNAHMEN ZUR PRÄVENTION ELEKTROCHIRURGISCHER KOMPLIKATIONEN⁽¹⁾

- Überprüfen der Isolation
- Verwenden der optimalen Leistungseinstellung zum Erreichen des gewünschten Gewebefeffektes
- Keine Aktivierung bei offenem Stromkreislauf
- Keine Aktivierung in der Nähe von bzw. in direktem Kontakt mit einem

anderen HF-Instrument

- Anwendung der bipolaren Elektrochirurgie

1.9.2 | NEUTRALELEKTRODE⁽¹⁾

Neutralelektroden finden in der Regel als Einwegartikel Verwendung in der monopolaren HF-Chirurgie. Sie dienen dazu, den Stromkreis zwischen Patient und HF-Generator auf der passiven Seite zu schließen.

Die Hauptrisiken bei einer unsachgemäßen Anwendung einer Neutralelektrode bestehen in einer lokalen Überwärmung bis hin zur Verbrennung der Haut an der Kontaktstelle sowie in einer mangelhaften Funktion der HF-Geräte.

Um diese Probleme zu vermeiden, dürfen nur technisch einwandfreie und unbeschädigte Neutralelektroden verwendet werden. Die beabsichtigte therapeutische Anwendung der Neutralelektrode, die Patientengruppe (Erwachsener oder Kind) und das Körpergewicht des Patienten müssen beachtet. Metallschmuck ist vor der Durchführung des Verfahrens zu entfernen.

Die Anwendungsstelle der Neutralelektrode sollte so gewählt werden, dass die Stromwege zwischen Aktiv- und Neutralelektrode so kurz wie möglich sind und in Längs- oder Diagonalrichtung zum Körper verlaufen, da Muskeln in Richtung der Fibrillen eine höhere Leitfähigkeit besitzen.

Abhängig vom operierten Körperteil sollte die Neutralelektrode möglichst am nächstgelegenen Oberarm oder Oberschenkel, jedoch mit einem Mindestabstand von 20 cm zum Operationsfeld und in ausreichender Entfernung zu EKG-Elektroden oder Implantaten (z. B. Knochennägeln, Knochenplatten, Endoprothesen) aufgeklebt werden. Die Neutralelektrode muss so angebracht werden, dass im Umfeld der Elektrode keine Flüssigkeitsansammlung auftreten kann. Die Applikation der Elektrode muss auf nicht zu stark behaarter, sauberer Haut erfolgen. Die Haut darf nicht verletzt oder vorgeschädigt sein. Gegebenenfalls verwendete Reinigungsmittel sind vollständig abtrocknen zu lassen. Zwischen Elektrode und Haut des Patienten muss ein vollflächiger Hautkontakt hergestellt werden.



*BOWA EASY Universal
Neutralelektrode*

Der vollflächige Hautkontakt ist erforderlich, da die generierte Hitze proportional zur Fläche der Elektrode ist. Die EASY-Neutralelektrodenüberwachung der BOWA-Generatoren stoppt alle monopolaren Aktivierungen, falls der Kontakt der Neutralelektrode unzureichend ist, um eine maximale Patientensicherheit zu erreichen.

Besondere Vorsicht ist bei Patienten mit Herzschrittmacher und implantierbaren Kardioverter-Defibrillatoren geboten. Hier sind die Hinweise des Herstellers zu beachten. Gegebenenfalls sollte Rücksprache mit dem zuständigen Kardiologen gehalten werden.

Bei der Verwendung der monopolaren HF-Chirurgie bei schwangeren Patientinnen sind derzeit keine Zwischenfälle bekannt. Zur Sicherheit wird aber die Verwendung der bipolaren HF-Chirurgie empfohlen.

Die Verpackung der Neutralelektrode sollte erst unmittelbar vor Gebrauch geöffnet werden. Nach dem Öffnen ist die Neutralelektrode jedoch noch maximal 7 Tage haltbar, wenn sie weiterhin an einem trockenen Ort zwischen 0 °C und 40 °C gelagert wird. Die Elektroden sind zum Einmalgebrauch bestimmt und nach der Verwendung zu entsorgen.

1.10 | INTAKTE AUSSTATTUNG

Alle verwendeten Geräte, Kabel und Instrumente müssen in technisch einwandfreiem Zustand sein. Sie müssen vor der Verwendung auf Mängel geprüft werden.

Alle Instrumente müssen in den vorgesehenen Funktionen und Betriebsarten leichtgängig laufen.

Defekte, verunreinigte oder gebrauchte Instrumente dürfen nicht verwendet werden.

Tritt während der Behandlung ein Defekt auf, ist die Stromversorgung unverzüglich zu unterbrechen, damit es zu keinem unerwünschten Stromfluss und keiner Schädigung von Gewebe kommt.

Defekte Geräte und Instrumente dürfen nur durch Fachpersonal repariert werden.

Wenn das Fußpedal nicht verwendet wird, sollte auf einen ausreichenden Abstand geachtet werden, um ein versehentliches Betätigen des Pedals zu vermeiden.

1.11 | NEUROMUSKULÄRE STIMULATION (NMS)

Die NMS bzw. die Muskelkontraktion durch elektrische Stimulation ist ein bekanntes Phänomen in der Elektrochirurgie im Allgemeinen und insbesondere bei der monopolaren Technik.

Eine angemessene Anwendung von Muskelrelaxantien beim Patienten reduziert die Häufigkeit von NMS deutlich. Neben anderen Vorteilen verringert sich damit auch die Wahrscheinlichkeit unbeabsichtigter thermischer Schäden, zu deren Folgen auch die Darmperforation als Risiko im Zusammenhang mit diesen Verfahren gehören kann.

1.12 | KONTAKT MIT LEITENDEN GEGENSTÄNDEN

Der Patient muss gegen Kontakt mit leitenden Gegenständen ausreichend abgeschirmt sein, um einen unerwünschten Stromfluss und Verletzungen zu verhindern.

Deshalb muss der Patient auch auf einer trockenen, nicht leitenden Oberfläche liegen.

Befinden sich Metallclips in der Nähe des Arbeitsbereiches, in dem mit HF-Geräten (z. B. mit Schlingen oder mit APC) gearbeitet wird, so muss auf einen ausreichenden Abstand geachtet werden.

2

GRUNDLAGEN DER ULTRASCHALL- CHIRURGIE

2.1 | GESCHICHTE DER ULTRASCHALLCHIRURGIE

⁽⁷⁾Das erste schriftliche Dokument, das sich mit der Erforschung des Ultraschalls beschäftigt, wurde 1774 vom italienischen Physiker Lazaro Spallanzani veröffentlicht. Er analysierte den grundlegenden Mechanismus der Navigation von Fledermäusen im Dunkeln. Um sich zu orientieren, verwenden Fledermäuse Schall anstatt Licht.

Im Jahr 1880 entdeckten Pierre und Jacques Curie, dass in einem Quarzkristall durch mechanisches Schwingen Strom erzeugt werden kann. Dieses Phänomen wird als piezoelektrischer Effekt bezeichnet.

Im Jahr 1986 veröffentlichten Boddy et al. eine Forschungsarbeit, in der die Entwicklung eines handgehaltenen Ultraschallskalpell dokumentiert wurde.⁽⁸⁾

In den 1990er Jahren wurde das erste Gerät mit mechanischer Energie, nämlich Ultraschall, für die Laparoskopie eingeführt.⁽⁹⁾

2.2 | GRUNDLAGEN DER ULTRASCHALLCHIRURGIE

Bei Ultraschall handelt es sich um Schallwellen in einem Frequenzbereich, der vom menschlichen Gehör nicht mehr wahrgenommen werden kann.

Die Frequenzen der Ultraschall-Chirurgiegeräte liegen zwischen 20 kHz und 200 MHz. Um die Ultraschalleistung auf das Gewebe übertragen zu können, müssen die Instrumente aus weitestgehend starren Materialien bestehen.

Seit den 1990er Jahren werden Ultraschallskalpelle für die laparoskopische Chirurgie eingesetzt. Technologisch gesehen ist ein Ultraschallskalpell ein mechanisches Instrument mit einer vibrierenden Klinge.

Der „Motor“ zur Erzeugung des Ultraschalls in einem Ultraschallsystem wird als Transducer (Wandler) bezeichnet. Mithilfe von Kristallen mit piezoelektrischen Eigenschaften wandelt der Transducer elektrische Energie in mechanische Schwingungsenergie um.

Ein elektrischer Wechselstrom wird über den Kristallstapel geleitet, damit sich dieser ausdehnt und zusammenzieht, um die mechanische Bewegung des Wellenleiters zu erzielen.

⁽¹⁰⁾Ultraschallskalpelle, die mit einer Frequenz von 36.000 Hz oszillieren, dienen gleichzeitig als Schneid- und Koagulationsinstrument. Die Denaturierung von Eiweißen und die Spaltung der Wasserstoffbrücken in den Zellen führt dazu, dass ein verklebtes Koagulat zurückbleibt. Dies

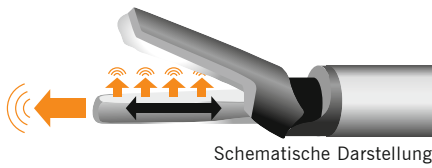
wird ohne die Energieübertragung durch elektrischen Strom erreicht. Gefäße mit hochstrukturierten Proteinen weisen eine stärkere Koagulation auf.

Durch die Änderung der Leistungseinstellungen an diesen Geräten kann eine Vielzahl von Mikrobewegungsamplituden erreicht werden, die wiederum unmittelbar die Schnittgeschwindigkeit und den Grad der Blutstillung bestimmen. Höhere Einstellungen führen zu einer Zunahme der Mikrobewegungen und einem schnelleren Schnitt, allerdings auch zu einer Verringerung der Blutstillung. Bei einer niedrigeren Leistungseinstellung kommt es zu einer Abnahme der Mikrobewegung und damit zu einem langsameren Schnitt mit gesteigerter Blutstillung. Dies ist insbesondere für größere Blutgefäße oder Lymphgefäße bis zu einem Durchmesser von 5 mm sinnvoll.

2.3 | DIE LOTUS-TECHNOLOGIE

⁽¹¹⁾Bei den Ultraschallscheren haben sich zwei verschiedene Vibrationsmodi etabliert: longitudinal und torsional.

Die herkömmlichen Ultraschallinstrumente bewegen sich longitudinal (in Längsrichtung). Energie wird durch die Spitze des Instrumentes in Längsrichtung geleitet, was dort zu Energiestreuerverlusten führt. Außerdem ist eine unbeabsichtigte distale Penetration des Gewebes möglich.



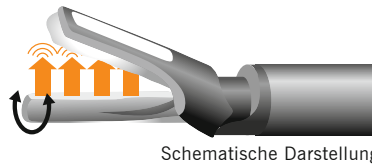
Das LOTUS-Ultraschallsystem von BOWA arbeitet mit der patentierten Torsions-Ultraschall-Technologie, die das LOTUS-Ultraschallskalpell besonders effizient macht.

Die Energie des LOTUS-Systems ist senkrecht (90 Grad) zur Achse der Klinge gerichtet. In Verbindung mit der Klingengeometrie wird die Energie so im Bereich des Maulteils konzentriert.

Im Vergleich zu herkömmlichen longitudinalen Instrumenten reduziert die im LOTUS-System erzeugte Torsionsenergie die Streuenergieabgabe an der Spitze des Gerätes.

Mit dem LOTUS-Ultraschallskalpell werden Gefäße schnell und zuverlässig verschlossen.

Die patentierte Torsions-Ultraschall-Technologie macht das LOTUS-System besonders effizient.



LOTUS-DISSEKTIONSSCHERE

Dissektionsscheren wurden speziell für eine schnelle und präzise hämostatische Gewebedissektion entwickelt. Die schlanke, gebogene Schere ist mit Fokussierungsrillen ausgestattet und ermöglicht eine exakte Dissektion an der gewünschten Stelle.

3

PRAXIS UND TECHNIKEN

In der operativen Gynäkologie entwickelt sich der Trend zunehmend zum endoskopischen Vorgehen. Dennoch ist der offene Zugangsweg für bestimmte Krankheitsbilder wie z. B. Ovarialkarzinome weiterhin relevant. Grundsätzlich gibt es fast alle chirurgischen Hochfrequenz (HF)-Instrumente sowohl für den offenen Zugangsweg als auch für den endoskopischen Zugangsweg. In der vorliegenden Broschüre beschreiben wir die Grundlagen der modernen Hochfrequenzchirurgie


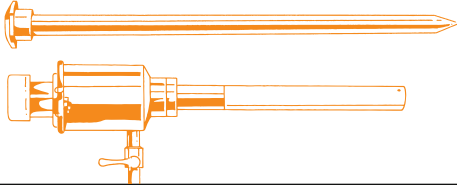







und häufige gynäkologische Krankheitsbilder. Zudem erklären wir, welche Instrumente bei den jeweiligen Operationen sinnvollerweise zum Einsatz kommen können.

Die Endoskopie und Laparoskopie sind heutzutage als Standardverfahren fest im klinischen Alltag etabliert und stellen Routineverfahren dar. Technikbedingte Risiken sind selten, allerdings kann es wie bei offenen Operationen zu Perforationen,

Verletzungen umliegender Strukturen oder Blutungen kommen.

Die Begriffe Endoskopie und Laparoskopie fassen mehrere Eingriffe zusammen. Abhängig vom zu operierenden Körperteil ändert sich die Benennung der Art des Eingriffes. So meint zum Beispiel „Gastroskopie“ einen Eingriff, bei dem der Magen mittels minimal-invasiver Methoden operiert (dargestellt) wird. Dementsprechend ist die „Pelviskopie“ ein Eingriff am Becken.

STANDARDINSTRUMENTARIUM FÜR EIN PELVISKOPIESIEB⁽¹²⁾

<p>Pneumoperitoneumkanüle nach Veress</p> 	<p>Trokare (11 und 6 mm)</p> 
<p>Allis-Fasszange</p> 	<p>Overholt-Zange</p> 
<p>Hakenschere</p> 	<p>Metzenbaum-Schere</p> 
<p>PE-Zange</p> 	<p>Nadelhalter mit geradem Maul</p> 
<p>Saugspülrohr</p> 	

3.1 | HYSTEROSKOPIE^(12, 13)

Die Hysteroskopie ist eine endoskopische Methode zur Untersuchung, Diagnostik und Operation des Cavum uteri sowie des Zervixkanals. Dabei werden die Instrumente vaginal eingeführt. Je nach Durchmesser der Instrumente kann eine Dilatation der Portio und des Zervixkanals notwendig sein. Davon ausgehend ist mit einem Resektoskop die Entfernung von Gewebeveränderungen möglich.

Zur Blutstillung und Gewebeabtragung wird hochfrequenter Strom verwendet. Die Indikationen zur Hysteroskopie sind:

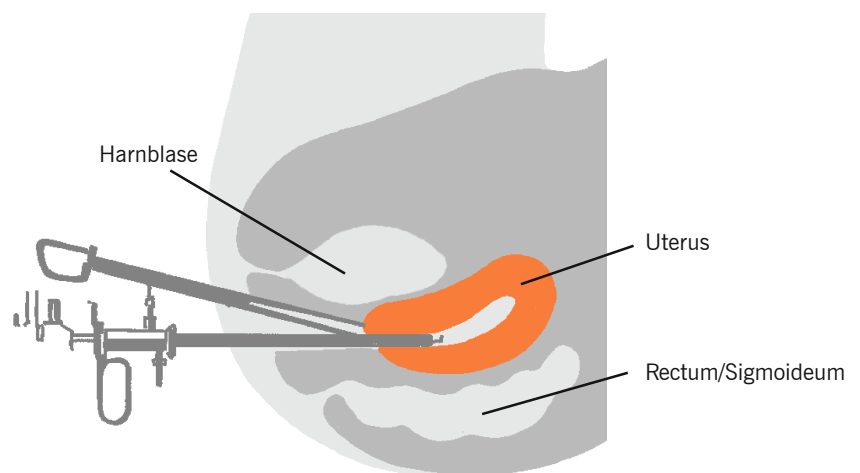
- Blutungsstörungen
- Auffällige Ultraschallbefunde
- Diagnostik von benignen und malignen Tumoren im Uterus
- Entfernen von Polypen oder Myomknoten, welche in die Gebärmutterhöhle ragen
- Diagnostik von Faktoren, welche zur Sterilität führen können, wie Missbil-

dungen oder Verwachsungen der Gebärmutterhöhle (z. B. Gebärmutterseptum)

- Kontrolluntersuchungen nach früheren Gebärmuttereingriffen
- Aufsuchen und Entfernen von Spiralen

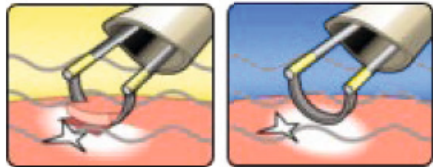
Im Rahmen einer Hysteroskopie können mittels Resektoskop folgende Eingriffe vorgenommen werden:

- Endometriumablation/Endometriumresektion



Anatomische Darstellung einer Hysteroskopie

- Myomentfernung
- Polypentfernung
- Septumdurchtrennung
- Abtragung von Verwachsungen im Cavum uteri



Modus-Symbol Bipolare Resektion

Obwohl die Verwendung des Resektoskops eine sichere und gut etablierte Methode ist, bestehen auch mögliche Risiken und Komplikationen, wie z. B. Perforation, Ruptur oder Blutung. Man muss darauf achten, dass die fachlichen Regeln und Angaben des Herstellers in der Gebrauchsanweisung befolgt werden.

Je nach Bedarf und Anwendung kommen zur Behandlung des Gewebes mono- oder bipolare Elektroden und Schlingen oder der Rollerball zum Einsatz.

Bei der monopolaren Anwendung ist eine elektrolytfreie Spülflüssigkeit erforderlich. Als seltene Komplikation kann eine hypotone Hyperhydratation („TUR-Syndrom“)

auftreten. Dabei gelangt elektrolytfreie Spülflüssigkeit in den Blutkreislauf und kann zu einer Hyponatriämie und Hypervolämie führen.

Mögliche Folgen sind Kreislaufstörungen mit Übelkeit und Verwirrtheit. In Zentren mit ausreichender Erfahrung tritt diese Komplikation jedoch sehr selten auf. Durch den Einsatz des bipolaren Resektoskops kann diese Komplikation umgangen werden^(14,15).

Die Adhäsiole bei Plazenta accreta oder percreta während einer Hysteroskopie kann auch mittels Argon-Plasma-Koagulation gut und schnell behandelt werden⁽¹⁶⁻¹⁸⁾.

EMPFOHLENES INSTRUMENTARIUM FÜR DIE HYSTEROSKOPIE⁽¹²⁾

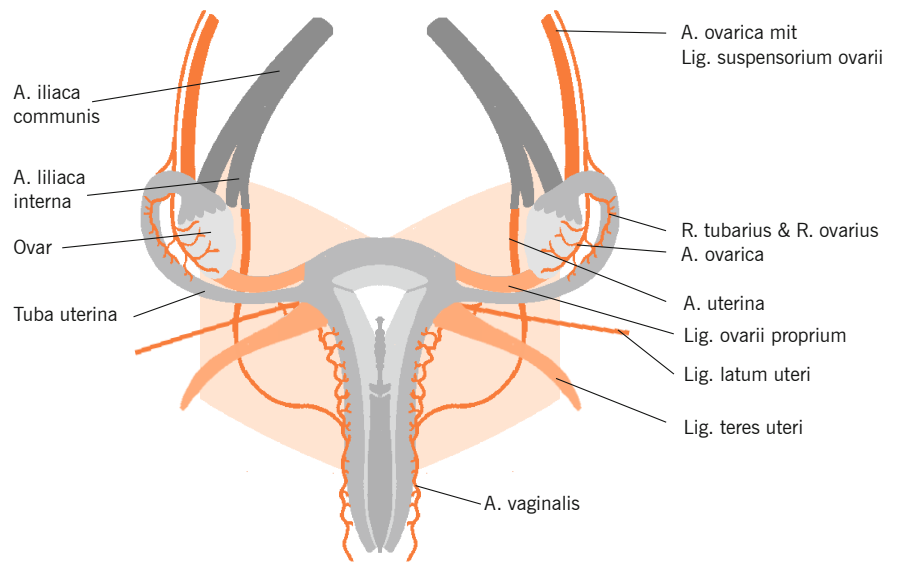
<p>BOWA ARC 400 HF-Generator</p>	<p>BOWA Comfort Anschlusskabel für Olympus/Wolf/Storz</p>
<p>Resektoskop (monopolar oder bipolar)</p>	<p>Kaltlichtkabel</p>
<p>Optik</p>	<p>Kugelzange nach Schröder</p>
<p>Uterusdilationsstifte nach Hegar</p>	<p>Scheidenspekulum nach Kristeller</p>
<p>Scharfe Küretten nach Recamier oder Sims</p>	<p>Uterussonde nach Sims</p>

3.2 | ADNEXRESEKTION

Die häufigste Indikation für eine ein- oder beidseitige Entfernung der Adnexe (= Eierstock & Eileiter; Adnexektomie, Adnektomie, Salpingo-Oophorektomie) sind Verdacht auf malignen Tumor in dieser Region, Extrauterin gravidität oder Ovarialtorsion.

Eine reine Salpingektomie unter Belastung des Ovars wird dagegen manchmal aufgrund einer Tubargravidität notwendig, eine einseitige Ovariectomie (Ovariectomie, Oophorektomie) wegen Zysten oder einer Torsion des Eierstocks und eine beidseitige Ovariectomie zur Ausschaltung der Hormonproduktion, zum Beispiel klassischerweise beim Mammakarzinom.

Bei Frauen mit suspekten Veränderungen der Adnexe kann ggf. initial eine Laparoskopie zur Beurteilung des Befundes durchgeführt werden. Bei Verdacht auf einen malignen Tumor sollte das Ovar komplett entfernt werden, wobei im Einzelfall entschieden werden muss, ob dies endoskopisch oder offen erfolgt. Bei einem nachgewiesenen malignen Tumor ist die offene, stadiengerechte OP in Kombination mit einer platinhaltigen Chemotherapie weiterhin der entscheidende Faktor für die Prognose des Ovarkarzinoms. Je nach Tumorstadium und Kofaktoren wie Alter, Komorbidität etc. sollte daher die Lymphonodektomie, beidseitige Adnektomie, HE, Peritonealresektion, Omentektomie etc. erfolgen.



Anatomische Darstellung der Gebärmutter

Bei nachgewiesener Malignität bzw. ggf. auch beim Borderliner sollten im Rahmen der chirurgischen Therapie und des Stagings Gewebeprobeen entnommen werden, eine Lymphadenektomie erfolgen und das weitere Procedere mit einem gynäkologischen Onkologen besprochen werden⁽¹⁹⁻²¹⁾.

Auch bei diesen Eingriffen sind elektrochirurgische Verfahren in weiten Bereichen einsetzbar. So eignet sich die bipolare

Gefäßversiegelung hier besonders gut zur Ligatur der gefäßführenden Haltebänder wie z. B. das Ligamentum suspensorium ovarii sowie auch besonders gut bei der Omentektomie.

Empfindliche Gewebe sind dabei wiederum vor ungewollten Hitzeschäden zu schützen.

EMPFOHLENES INSTRUMENTARIUM FÜR DIE LAPAROSKOPISCHE ADNEXEKTOMIE (ZUSÄTZLICH ZU EINEM STANDARD-PELVISKOPIESIEB)⁽¹²⁾

<p>BOWA ARC 400 HF-Generator</p> 	<p>ERGO 315R wiederverwendbares Gefäßversiegelungsinstrument</p> 
<p>Bipolares laparoskopisches Instrument</p> 	

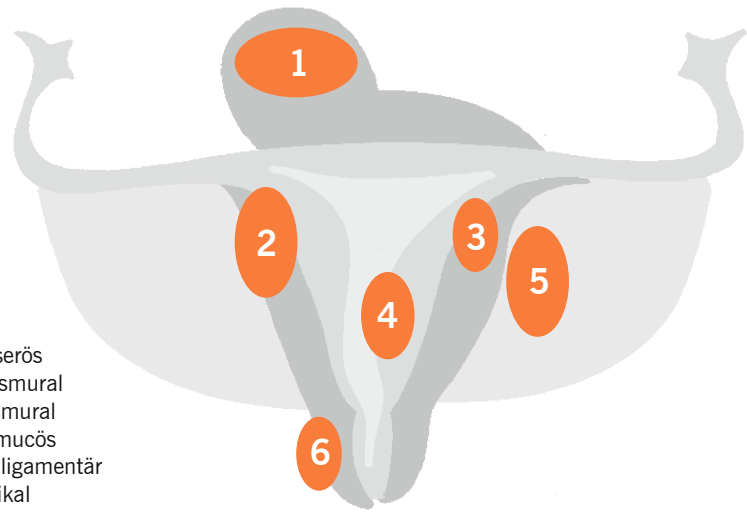
3.3 | HYSTEREKTOMIE

Die vollständige oder teilweise Entfernung des Uterus kann aus verschiedenen Gründen indiziert sein, wie z. B. therapieresistente dysfunktionelle Blutungsstörungen, Myome (Uterus myomatosus), Endometriose oder Tumoren⁽²²⁾.

Hierfür stehen der abdominale und der vaginale Zugangsweg sowohl für offene als auch für endoskopische Operationen zur Verfügung. Welches Verfahren zum Einsatz kommt, hängt einerseits von weiteren Kofaktoren, wie z. B. Grunderkrankung und Komorbidität, und andererseits auch von der Erfahrung des Operateurs ab. Beispiele für Operationsverfahren sind die abdominale Hysterektomie, vaginale Hysterektomie, TLH (totale laparoskopische Hysterektomie), LAVH (laparoskopisch assistierte vaginale Hysterektomie), LASH (laparoskopisch assistierte suprazervikale Hysterektomie) und erweiterte LASH⁽²³⁾.

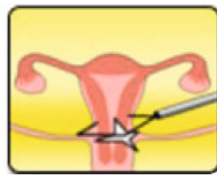
Mit Ausnahme der nach hinten zum Rektum und Os sacrum ziehenden Bänder können im Rahmen der Hysterektomie alle Haltebänder und die versorgenden Arterien und Venen bipolar versiegelt werden. Bei der abdominalen Hysterektomie lassen sich durch die bipolare Gefäßversiegelung deutlich kürzere OP-Zeiten erreichen⁽²⁴⁾.

Andere elektrochirurgische Verfahren lassen sich zum Beispiel bei der Eröffnung der Bauchwand und zur Blutstillung verwenden. Durch die Anwendung der bipolaren Gefäßversiegelung lassen sich die



- Myome:
1 - Subserös
2 - Transmural
3 - Intramural
4 - Submucös
5 - Intraligamentär
6 - Cervikal

Lokalisation von Myomen



Modus-Symbol MetraLOOP









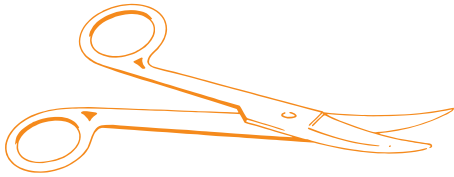
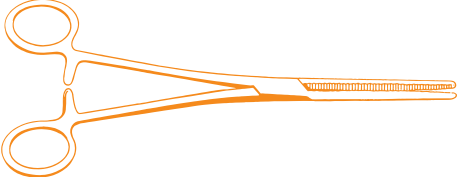
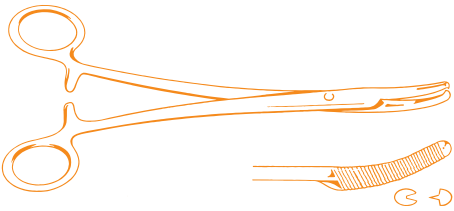
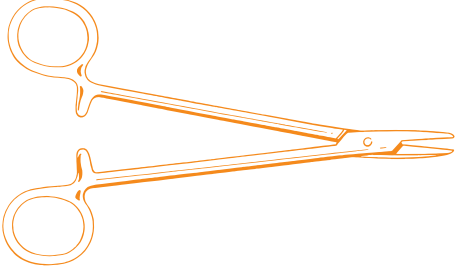
Operationszeit, der Blutverlust und der Transfusionsbedarf deutlich reduzieren⁽²⁵⁾.

Wichtig ist, eine thermische Verletzung der Ureteren zu vermeiden und insgesamt einen ausreichenden Sicherheitsabstand








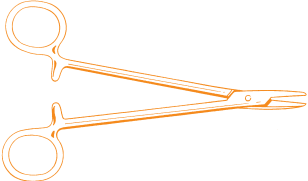
zu temperaturempfindlichen Geweben einzuhalten, insbesondere zu Nerven und zum Darm.

Bei den endoskopischen Hysterektomieverfahren erleichtert ein Gefäßversiegelungsinstrument die Präparation des oberen Halteapparates mit Lig. ovarium proprium und Lig. rotundum. Auch die Tuben und das Lig. latum können hiermit koaguliert und durchtrennt werden. Bei der LASH können Schlingen zum Absetzen des Corpus ebenfalls zu einer Zeitersparnis bei gleichzeitiger Erhöhung der Sicherheit bezüglich des Verletzungsrisikos von Blase und Darm führen.

EMPFOLHENES INSTRUMENTARIUM FÜR LAVH/VAGINALE HYSTEREKTOMIE
(ZUSÄTZLICH ZU EINEM STANDARD-PELVISKOPIESIEB)^(1,2)

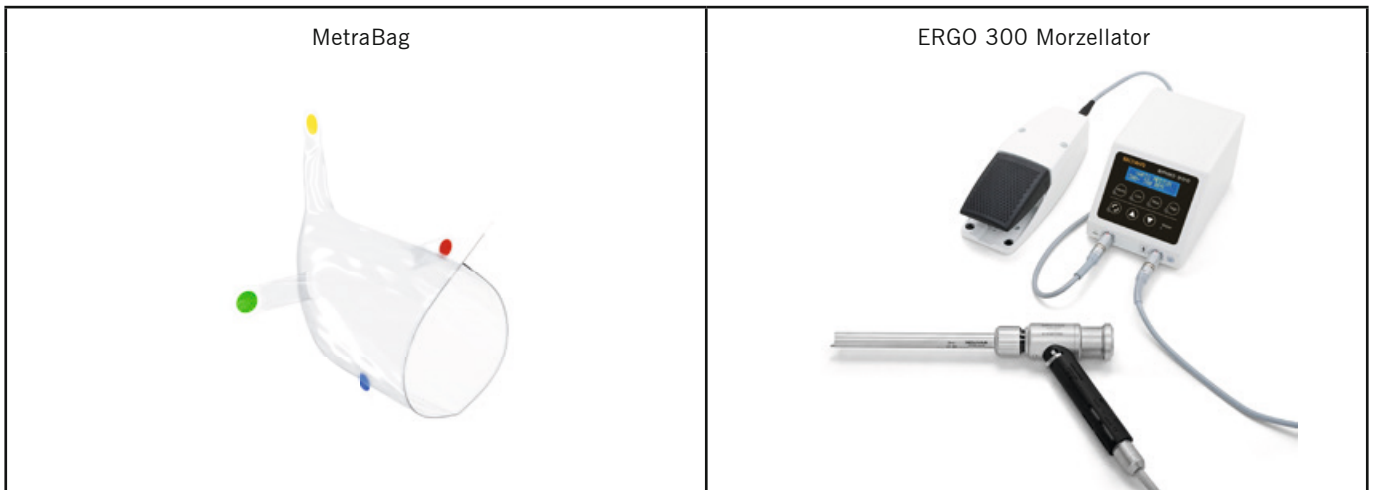
<p>BOWA ARC 400 HF-Generator</p> 	<p>ERGO 315R wiederverwendbares Gefäßversiegelungsinstrument</p> 
<p>BOWA TissueSeal PLUS</p> 	<p>Monopolarer laparoskopischer Haken</p> 
<p>Hängespekulum nach Scherback</p> 	<p>Seitenspekula nach Doyen</p> 
<p>Absetzklemmen nach Wertheim</p> 	<p>Schere nach Sims</p> 
<p>Fadenschere nach Cooper</p> 	<p>Péan-Klemmen</p> 
<p>Mikulitz-Klemmen</p> 	<p>Nadelhalter nach Hegar</p> 

EMPFOHLENES INSTRUMENTARIUM FÜR TLH (ZUSÄTZLICH ZU EINEM STANDARD-PELVISKOPIESIEB)⁽¹²⁾

<p>BOWA ARC 400 HF-Generator</p> 	<p>BOWA LOTUS LG4 Generator</p> 
<p>BOWA LOTUS Ultraschallschere</p> 	<p>ERGO 315R wiederverwendbares Gefäßversiegelungsinstrument</p> 
<p>Bipolares laparoskopisches Instrument</p> 	<p>Monopolarer laparoskopischer Haken</p> 
<p>Uterusmanipulator nach Hohl</p> 	<p>Nadelhalter nach Hegar</p> 

EMPFOHLENES INSTRUMENTARIUM FÜR LASH (ZUSÄTZLICH ZU EINEM STANDARD-LAPAROSKOPIESIEB)⁽¹²⁾

<p>BOWA ARC 400 HF-Generator</p> 	<p>MetraLOOP-Schlinge zum Absetzen der Gebärmutter</p> 
<p>ERGO 315R wiederverwendbares Gefäßversiegelungsinstrument</p> 	<p>Bipolares laparoskopisches Instrument</p> 



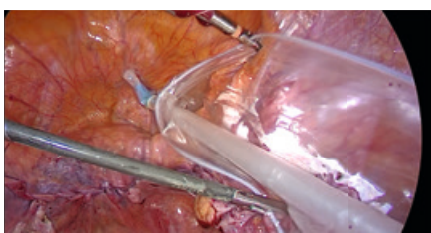
3.4 | MetraBag

Der minimal invasive operative Zugang hat sich über die letzten mehr als 20 Jahre in den meisten operativ tätigen Fachgebieten etabliert. Um die Patienten weiterhin umfangreich von dieser minimal invasiven

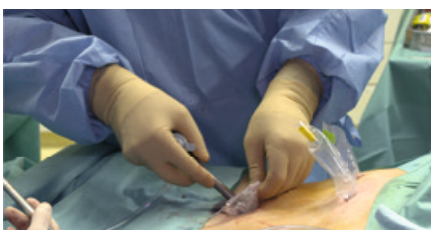Technik profitieren zu lassen, müssen geeignete Berge- bzw. Morzellationsbeutel zur Verfügung gestellt werden.

Die Hysterektomie und Myomektomie gehören zu den häufigsten operativen Eingriffen in der Gynäkologie. Damit eine

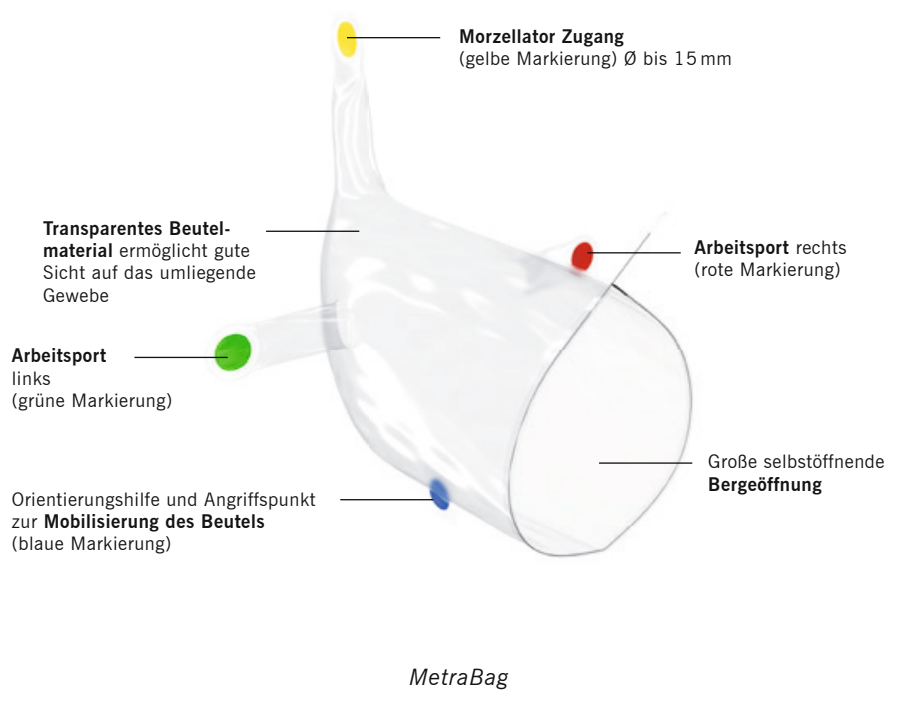
zellstreuungsarme Morzellation bzw. Bergung des Exzidats gewährleistet werden kann, bietet die Firma BOWA ein System an, das die Morzellation im geschlossenen Raum erlaubt.



Intraoperatives Entrollen des MetraBags



Anlegen der zu verwendenden Arbeitsports



3.5 | ENDOMETRIOSE

Als Endometriose wird das Vorkommen endometriumartiger Zellverbände außerhalb des Cavum uteri bezeichnet. Sie ist eine der häufigsten gynäkologischen Erkrankungen in der Geschlechtsreife und gilt als östrogen-abhängig. Leitsymptom ist der Unterbauchschmerz, häufig besteht Sterilität. Die Endometriose verursacht eine bemerkenswerte Morbidität.

Da Ätiologie und Pathogenese der Endometriose noch nicht endgültig geklärt sind, ist eine kausale Therapie bisher nicht möglich. Dennoch haben sich einige diagnostische und therapeutische Maßnahmen bewährt, die die Erkrankung lindern und die durch sie verursachte Morbidität insgesamt verringern.

Die Endometriose ist pathologisch-histologisch eine benigne Erkrankung. Sie kann sich aber durch infiltratives Wachstum organübergreifend ausbreiten und ausgedehnte Operationen erfordern.

Die laparoskopische Beseitigung von peritonealen Herden ist das primäre Thera-

pieziel. Ob die zur Verfügung stehenden Verfahren – Koagulation, Vaporisation, Exzision – gleichwertig sind, ist nicht geklärt.

Die effektivste Therapie der ovariellen Endometriose besteht in deren chirurgischer Entfernung. Methode der Wahl dafür ist die operative Laparoskopie^(26,27).

Nach einer Cochrane-Analyse ist die ovarerhaltende Entfernung (Exzision) des Zystenbalges der thermischen Destruktion durch Hochfrequenz-Strom, Laser-Vaporisation oder Argon-Plasma-Koagulation hinsichtlich der Schmerzsymptomatik sowie der Rezidiv- und Schwangerschaftsraten insgesamt überlegen.



Modus-Symbol Argon

Die alleinige medikamentöse Therapie der Ovarialendometriome ist unzurei-

chend und wird nicht empfohlen. Eine präoperative GnRH-Analagon-Gabe kann zur Verkleinerung des Endometrioms führen. Therapie der Wahl der symptomatischen tiefen infiltrierenden Endometriose ist die Resektion in sano. Hierfür stehen verschiedene Techniken zur Verfügung: vaginale Resektion, Laparoskopie, laparoskopisch-assistiertes vaginales Vorgehen, Laparotomie. Bei organüberschreitenden Manifestationen der Endometriose (Rektosigmoid, Blase, Ureter) sind die präoperative Planung und Beratung der Patientin unter Einschluss der Disziplinen Viszeralchirurgie und/oder Urologie zu empfehlen. Bei Kinderwunsch bedingt der notwendige Erhalt des Uterus u. U. eine unvollständige Resektion der Endometriose⁽²⁶⁾.

Im Rahmen der Laparoskopie lassen sich mittels Argon-Plasma-Koagulation die meisten Endometrioseherde sicher behandeln⁽²⁸⁻³⁰⁾.

EMPFOHLENES INSTRUMENTARIUM ZUR ENDOMETRIOSE-OPERATION (ZUSÄTZLICH ZU EINEM STANDARD-PELVISKOPIESIEB)

<p>BOWA ARC 400 HF-Generator</p> 	<p>ARC PLUS Argon-Koagulationsgerät</p> 
<p>BOWA LOTUS LG4 Generator</p> 	<p>BOWA LOTUS Ultraschallschere</p> 
<p>Argon-Handgriff mit Elektrode</p> 	<p>Bipolares laparoskopisches Instrument</p> 

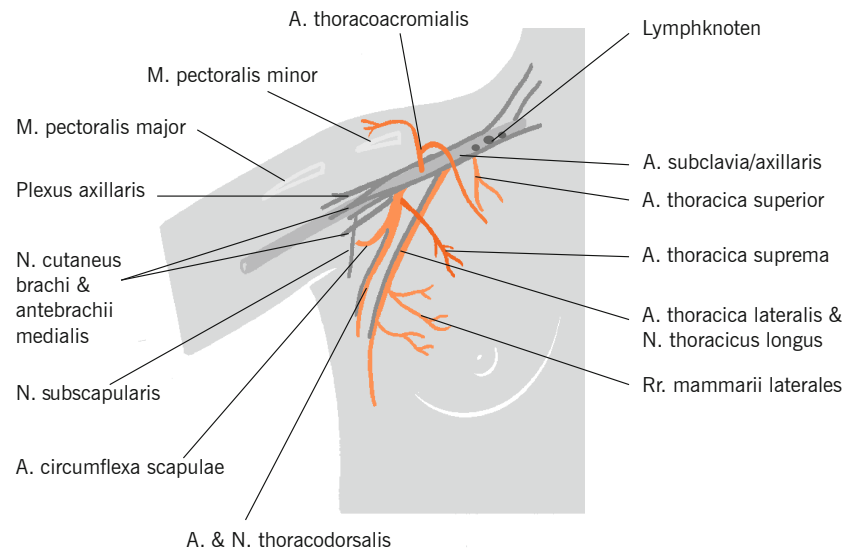
3.6 | MASTEKTOMIE

Krebs ist der häufigste Grund für die Entfernung der Brustdrüse. Ziel der operativen Therapie ist die primäre Tumorentfernung mit einem ausreichenden Sicherheitsabstand und ggf. die Lymphnodektomie (Sentinel, Axilladisektion). Je nach Befund erfolgt eine brusterhaltende Therapie (Teilresektion: Segment- oder Quadrantenresektion) oder eine (modifizierte) radikale Mastektomie, gegebenenfalls unter Einschluss der Achsellymphknoten, was auch in Sentinel-Technik möglich ist. Dies ist bei Bedarf auch in neoadjuvanter Technik möglich.

Eine brusterhaltende Therapie (BET) mit nachfolgender Bestrahlungsbehandlung der gesamten Brust ist bezüglich des Überlebens der alleinigen modifiziert radikalen Mastektomie (MRM) gleichwertig. Eine modifiziert radikale Mastektomie soll bei folgenden Indikationen durchgeführt werden:

- Diffuser, ausgedehnter Kalzifikation vom malignen Typ
- Multizentrität
- Inkompletter Entfernung des Tumors (inkl. intraduktale Komponente), auch nach Nachresektion
- Inflammatorischem Mammakarzinom (auch nach erfolgreicher neoadjuvanter Therapie)
- Voraussichtlich nicht zufriedenstellendem kosmetischem Ergebnis bei brusterhaltender Therapie
- Kontraindikationen zur Nachbestrahlung nach brusterhaltender Therapie
- Wunsch der aufgeklärten Patientin⁽³¹⁾

Bei der Therapie des Brustkrebses sollte soweit als irgend möglich den aktuel-



Anatomische Darstellung des Gefäßsystems der Brust

len S3-Leitlinien gefolgt werden, da eine Leitlinienverletzung zu einem signifikant schlechteren Outcome führt⁽³²⁾.

Die Elektrotomie und Elektrokoagulation können bei der Präparation von Brust und







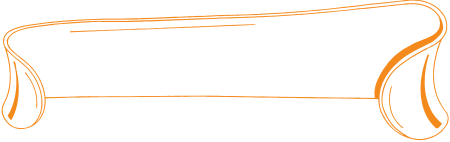
Modus-Symbol Forciert Gemischt

Axilla verwendet werden, ebenso die bipolare Gefäßversiegelung zur Ligatur der versorgenden Gefäße. Dabei sind insbesondere die Nerven im jeweiligen Operationsgebiet zu schonen (z. B. N. thoracicus longus und Äste des Plexus brachialis wie der N. thoracodorsalis), um postoperative Lähmungen oder sensorische Ausfälle zu vermeiden.

Um eine klare Sicht auf das Operationsfeld sicherzustellen, wird empfohlen, die deutliche Rauchbildung im Rahmen der elektrochirurgischen Anwendung mittels Rauchgasabsaugung zu entfernen.

EMPFOHLENES INSTRUMENTARIUM FÜR MASTEKTOMIE (ZUSÄTZLICH ZU EINEM STANDARD-PELVISKOPIESIEB)



<p>BOWA SHE SHA Handgriff</p> 	<p>BOWA BiZZER bipolare Schere</p> 
<p>Präparierscheren</p> 	<p>Hauthäkchen</p> 
<p>Roux-Haken</p> 	

3.7 | KONISATION¹²

Wenn bei der Krebsvorsorgeuntersuchung auffällige zytologische Befunde (Pap-Abstrich) nachweisbar waren und trotz Kolposkopie (Betrachtung der Vagina und der Cervix uteri mit einem Mikroskop mit einer 3,5- bis 30fachen Vergrößerung) und gezielter Gewebeprobe eine weitere Abklärung notwendig ist, wird eine Konisation durchgeführt.

Eine Konisation wird durchgeführt bei⁽²⁸⁾:

- Notwendigkeit einer kompletten histologischen Beurteilung bei CIN (zervikale intraepitheliale Neoplasie)
- Diskrepanz zwischen Zytologie und kolposkopischem Befund
- Nicht einsehbaren Veränderungen im Zervikalbereich

Eine Konisation ist ein operativer Eingriff⁽³⁴⁾, welcher üblicherweise in Vollnarkose oder in Regionalbetäubung, in

selteneren Fällen auch in örtlicher Betäubung durchgeführt wird. Bei diesem Eingriff wird Gewebe im Bereich des äußeren Muttermundes (Portio) entnommen. Es gibt verschiedene chirurgische Techniken (Skalpell, Laser, elektrische Schlinge), um eine Konisation durchzuführen. Heute gilt die Operation mit einer elektrischen Schlinge (LLETZ=Large Loop Excision of the Transformation Zone oder LEEP=Loop Electrical Excision Procedure) als die Operationsmethode der ersten Wahl.



BOWA LLETZ-Elektrode








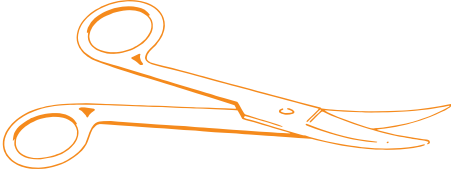
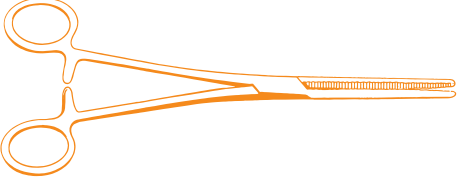
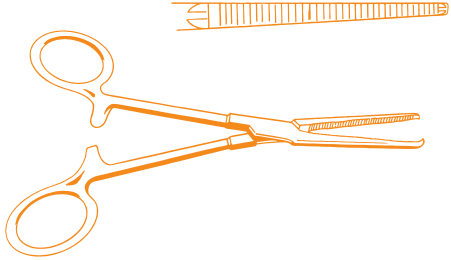
Vor dem Eingriff wird im Allgemeinen die Harnblase durch Einlegen eines Blasenkateters entleert. Nach Desinfektion, Spreizen der Scheide und in Einzelfällen örtlicher Einspritzung eines Medikamentes

in die Gebärmutter zur Verhinderung stärkerer Blutungen wird Gewebe im Bereich des äußeren Muttermundes in Form eines Kegels (Konus) entfernt. Tiefe und Breite des Konus richten sich nach dem Lebensalter und nach dem vor der Operation erhobenen Befund. Wird die Operation mit einer elektrischen Schlinge durchgeführt, wird zumeist weniger Gewebe entfernt als mit einer klassischen Messerkonisation.

Um eine klare Sicht auf das Operationsfeld sicherzustellen, wird empfohlen, die deutliche Rauchbildung im Rahmen der elektrochirurgischen Anwendung mittels Rauchgasabsaugung zu entfernen.

Anschließend wird der Bereich des Gebärmutterhalses mit einem scharfen Löffel (Curette) ausgeschabt. Am Ende des Eingriffes wird die entstandene Wundfläche elektrisch verschorft. In seltenen Fällen ist es notwendig, zur Blutstillung eine Tamponade in die Scheide einzulegen, welche nach einigen Stunden wieder entfernt wird.

EMPFOHLENES INSTRUMENTARIUM FÜR KONISATION
(ZUSÄTZLICH ZU EINEM STANDARD-PELVISKOPIESIEB)

<p>BOWA ARC 400 HF-Generator</p> 	<p>SHE SHA Rauchgasabsaugung</p> 
<p>Kugelelektrode</p> 	<p>BOWA SHE SHA Handgriff</p> 
<p>LLETZ-Elektrode</p> 	<p>Schere nach Sims</p> 
<p>Metzenbaum-Schere</p> 	<p>Fadenschere nach Cooper</p> 
<p>Péan-Klemmen</p> 	<p>Kocher-Klemmen</p> 

4

EMPFOHLENE EINGRIFFE NACH DIAGNOSE

Die verschiedenen Eingriffe werden typischerweise bei bestimmten Diagnosen durchgeführt. Folgende Tabelle zeigt die Eingriffe und die zugehörigen Diagnosen. Abhängig von der klinischen Situation und den Regeln der Fachdisziplin können Abweichungen von dieser Darstellung nötig sein. Zu beachten sind immer die Vorschriften der Fachdisziplin.

EINGRIFF (LAUT OPS 2015)




























DIAGNOSE (LAUT ICD 10-GM)

<p>Hysteroskopie (OPS 1-672)</p>	<p>Als Diagnostik Auffindung intrauteriner Blutungen Abklärung vermuteter Pathologien Staging des Endometriumkarzinoms Verlaufskontrolle bei Endometriumhyperplasie Abklärung unklarer zytologischer Befunde Suche nach Sterilitätsursachen Diagnostik kongenitaler Fehlbildungen des Uterus</p> <p>Als Therapie Intrauteriner Fremdkörper (T19.3) Polyp des Corpus uteri (N84.0) Myom des Uterus (D25.-) Endometriose (N80.0) Intrauterine Synechien (N85.6) Kongenitale Fehlbildungen des Uterus (Q51.-) Transzervikaler Zugang zum Eileiter</p>
<p>Adnexresektionen (OPS 5-651, 5-652)</p>	<p>Follikelzyste des Ovars (N83.0) Ovarialzysten (N83.2) Torsion des Ovars (N83.5) Ovarialkarzinom (C56.-) Eileiterschwangerschaft (O00.1) Oophoritis (N70.-) Unbekannte Neubildung im Ovar (D39.1) Gutartige Neubildung des Ovars (D27.-)</p>
<p>Hysterektomie (OPS 5-683)</p>	<p>Polyp des Corpus uteri (N84.-) Gutartige Neubildung des Uterus (D24.-, D25.-) Bösartige Neubildung des Uterus (C54.-) Endometriose (N80.-) Uterusprolapsus (N81.2-4)</p>
<p>Mastektomie (OPS 5-87)</p>	<p>Gutartige Neubildung der Mamma (D24.-) Bösartige Neubildung der Mamma (C50.-) Hypermastia (N62.-)</p>
<p>Konisation (OPS 5-671)</p>	<p>Als Diagnostik Notwendigkeit einer kompletten histologischen Beurteilung bei CIN (zervikale intraepitheliale Neoplasie) Diskrepanz zwischen Zytologie und kolposkopischem Befund Nicht einsehbare Veränderungen im Zervikalbereich</p>
<p>Plastische Rekonstruktion der Tuba uterina (Tuboplastie; OPS 5-666)</p>	<p>Sterilität tubaren Ursprungs bei der Frau (N97.1)</p>

5

INDIKATIONEN & SETTINGS

Die empfohlenen Geräteeinstellungen sind in folgender Tabelle nach Eingriffen aufgeführt. Abhängig von der klinischen Situation und den Regeln der Fachdisziplin können Abweichungen von diesen Empfehlungen nötig sein. Zu beachten sind immer die Vorschriften der Fachdisziplin.

PROZEDUR	INDIKATION / PROZEDUR	TECHNIK	INSTRUMENT	MODUS		EINSTELLUNG		HINWEISE	
				SYMBOL	BEZEICHNUNG	EFFEKT	LEISTUNG		
LAPAROSKOPISCHE EINGRIFFE	Hysterektomie (LASH)	Monopolar	LASH-Schlinge (z. B. MetraLOOP)		MetraLOOP	2	–	CAVE: Abstand von naheliegenden Strukturen	
			MetraBag		InBag Morzellation				
	Laparoskopie, Hysterektomie (z. B. LASH, TLH, LAVH), Adnexresektion, Endometriose, Tubenligatur, Tuboplastie		Monopolares lap. Instrument		Laparoskopie	3–6	70–100 W	Es sind die allgemeinen Sicherheitshinweise der monopolaren Anwendungstechnik zu beachten	
					Laparoskopie	–	40–90 W		
					Forciert gemischt	2–3	40–80 W		
					Argon offen	–	60–100 W		
	Bipolar		Bipolares lap. Instrument		Laparoskopie	–	40–70 W		
				Bipolare lap. Schere		Bipolare Schere	–		40–80 W
						Bipolare Schere	–		40–80 W
	Ultraschall/LOTUS		LOTUS Schere		HIGH/LOW				
VAGINALE EINGRIFFE	Hysteroskopie	Monopolar	Monopolares Resektoskop		Resektion	2–4	–	Nichtleitende Spülflüssigkeit verwenden (z. B. Purisole®)	
					Resektion (Koagulation)	–	60–90 W		
		Bipolar	Bipolares Resektoskop		Resektion	1–2	–	NaCl als Spülflüssigkeit verwenden; beim Koagulieren auf Gewebekontakt achten	
					Resektion (Koagulation)	–	–		
	Konisation, Hysterektomie (vag.)	Monopolar	Monop. Instrumente (z. B. LLETZ-Elektroden, Messerelektroden)		Standard	3–7	80–150 W	Es sind die allgemeinen Sicherheitshinweise der monopolaren Anwendungstechnik zu beachten	
					Forciert gemischt	2–3	40–80 W		
					Spray	2–4	80–120 W		
	Hysterektomie (vag.)	Bipolar	Bipolare Koagulationsinstrumente (z. B. Pinzette)		Pinzette Standard	–	30–80 W		
					Pinzette Standard AUTOSTART	–	30–80 W		
			Bipolare Schere		Bipolare Schere	–	40–80 W		
				Bipolare Schere	–	40–80 W			
Versiegelungs-/Ligations-Instrument			TissueSeal PLUS	–	–	Nicht zu viel Gewebe fassen			
OFFENE EINGRIFFE	Mastektomie Hysterektomie Tuboplastie	Monopolar	Monop. Instrumente (z. B. LLETZ-Elektroden, Messerelektroden)		Standard	3–7	80–150 W	Es sind die allgemeinen Sicherheitshinweise der monopolaren Anwendungstechnik zu beachten	
					Forciert gemischt	2–3	40–80 W		
					Spray	2–4	80–120 W		
					SimCoag	2	60–120 W		
		Bipolar	Bipolare Koagulationsinstrumente (z. B. Pinzette)		Pinzette Standard	–	30–80 W		
					Pinzette Standard AUTOSTART	–	30–80 W		
			Bipolare Schere		Bipolare Schere	–	40–80 W		
					Bipolare Schere	–	40–80 W		
			Versiegelungs-/Ligations-Instrument	TissueSeal PLUS	–	–	Nicht zu viel Gewebe fassen		

6

FAQ – BOWA ARC IN DER GYNÄKOLOGIE

Wie funktioniert das EASY-System?

Das EASY-System überwacht geteilte Elektroden, erkennt Ablösungen und stoppt alle monopolare Aktivierung im Fehlerfall, um die Risiken einer Verbrennung an der Stelle der Elektrode zu minimieren.

Ein dynamischer Referenzwiderstand wird bei der Anwendung der Neutralelektrode eingestellt. Wenn der gemessene Widerstand an der Neutralelektrode 50 % höher als der Referenzwiderstand ist, stoppt das EASY-System die monopolare Aktivierung, gibt ein akustisches Signal und zeigt eine Fehlermeldung auf dem Display an.

Welchen Vorteil bietet die Anwendung der bipolaren Resektion?

Bei der Anwendung von bipolaren Techniken verläuft der Strom lokal begrenzt über zwei Elektroden am Instrument. Das bedeutet, dass die Erwärmung lokal ist und das Risiko der Schädigung von tiefliegenden Strukturen geringer ist. Eine Neutralelektrode ist nicht erforderlich, daher gibt es hier auch keine Verbrennungsgefahr.

Die bipolare Resektion erlaubt den Einsatz von NaCl als leitfähige Spülflüssigkeit und vermindert somit das Risiko des TUR-Syndroms.

Was ist das TUR-Syndrom?

Bei der monopolaren Arbeitsweise unter Anwendung von nicht leitfähigen Spülflüssigkeiten kann über intraoperativ geöffnete Venen Spülflüssigkeit in den Blutkreislauf eingeschwenkt werden, was zu Flüssigkeitsüberladung, Störung der Elektrolytbilanz und Hyponatriämie führen kann.

Die daraus resultierenden Symptome sind sehr vielfältig und können das zentrale Nervensystem (z. B. Kopfschmerzen, zerebrale Ödeme, Krämpfe, Koma) und das Herz-Lungen-System (z. B. Blutdruckstörungen, Lungenödem, Zyanose) beeinflussen oder allgemeine Beschwerden (z. B. Bauchschmerzen, Hypothermie, Blutgerinnungsstörungen wie disseminierte intravaskuläre Koagulopathie, DIC) hervorrufen.

Welche Risiken sind bei der bipolaren Resektion zu beachten?

Es muss eine Dauerspülung stattfinden und Daueraktivierungen müssen vermieden werden, um Schäden durch die Erhitzung der Spülflüssigkeit zu verhindern.

Bei Resektoskopen mit leitendem Außenschaft sind leitfähige Gleitgele zu verwenden, da ansonsten Schädigungen der Harnröhre auftreten können.

Kann es bei der Anwendung der bipolaren Resektion ebenfalls zu Sprungbewegungen des Patienten kommen?

Bei der bipolaren Resektion ist diese Reaktion seltener zu beobachten, dennoch ist bei Resektionen in unmittelbarer Nervenweite entsprechende anästhesiologische Vorbereitung empfehlenswert.

Wozu dient die BOWA ARC CONTROL Lichtbogenregelung?

Über den Lichtbogen kann im Bruchteil einer Sekunde das minimal erforderliche Leistungsniveau für einen reproduzierbaren Gewebeeffekt erzielt und dabei nur die minimal erforderliche Energie an den Patienten abgegeben werden.

Wie wird der Effekt der bipolaren Resektion am Gerät eingestellt?

Es stehen 3 Effekte zur Verfügung: Effekt 1 für Nadel-/Messer-Elektroden und kleine Schlingen, Effekt 2 für Schlingenelektroden und Effekt 3 zur Vaporisation.

Wozu ist eine hohe Anschnittleistung erforderlich?

Die leistungsfähige Anschnittunterstützung sorgt für ein unverzügliches Einsetzen des Lichtbogens und führt somit zu einem leichtgängigen und ruckfreien Schnittverhalten. Die hohe Leistung wird nur direkt während des Anschnitts abgegeben und wird innerhalb eines Sekundenbruchteils heruntergeregelt. Hierfür ist eine entsprechend leistungsfähige Technik mit ARC 400 oder ARC 350 verfügbar.

Wozu werden BOWA COMFORT Kabel benötigt?

Die Stecker enthalten einen RFID-Chip, womit das Instrument eindeutig identifiziert wird. Es findet eine automatische Parametervorwahl in Verbindung mit der Freischaltung der für die Anwendung benötigten Leistung statt.

Welche Resektoskope können angeschlossen werden?

BOWA bietet die passenden Anschlusskabel für monopolare und bipolare Resektoskope der Hersteller Storz, Wolf und Olympus.

Können auch Anschlusskabel der Resektoskop-Hersteller an BOWA Generatoren verwendet werden?

Bei der bipolaren Resektion sind ausschließlich BOWA Anschlusskabel an BOWA ARC-Generatoren zu verwenden, da diese den Anforderungen der hohen Anschnittleistung genügen und über den Chip zur Freischaltung der maximalen Leistung verfügen.

Können BOWA Kabel auch an Fremdgeräten angewendet werden?

Die Anschlusskabel wurden speziell für BOWA ARC-Generatoren mit COMFORT Funktion entwickelt und sind nicht mit Fremdgeräten kompatibel.

Kann der BOWA ARC-Generator auch für andere Anwendungen genutzt werden?

Der BOWA ARC 400 ist ein interdisziplinäres Elektrochirurgie-Gerät, das in allen elektrochirurgischen Fachbereichen eingesetzt werden kann.

Ist auch Fremdzubehör anschließbar?

Über die entsprechende Buchsenkonfiguration kann Standardzubehör ohne Adapter direkt bedient werden.

Kann der BOWA ARC 400 auch zur Gefäßversiegelung eingesetzt werden?

BOWA bietet für ARC 400 die Option LIGATION sowie zahlreiche wiederverwendbare laparoskopische und offenchirurgische Instrumente an.

Wie oft können BOWA Kabel eingesetzt werden?

BOWA garantiert den Einsatz von 100 Autoklavierzyklen für Kabel mit Instrumentenerkennung.

Die Einsätze werden auf dem Instrument gespeichert und können ausgelesen werden. Eine Verwendung über die vorgegebene Lebensdauer hinaus liegt in der Verantwortung des Anwenders.

Wie erkennt man, ob ein Instrument wiederverwendbar oder Einweg ist?

Alle BOWA Einweginstrumente sind deutlich mit dem „Single-Use“-Symbol gekennzeichnet.



Die Gebrauchsanweisung des jeweiligen Instruments ist zwingend zu beachten.

Worin besteht der Unterschied zwischen torsionalem und longitudinalem Ultraschall?

Bei der longitudinalen Bewegung wird die Energie durch die Spitze des Instruments in Längsrichtung geleitet.

Die Energieerzeugung beim torsionalen Ultraschall hingegen erfolgt in Querrichtung zum Instrument.

Worin bestehen die Unterschiede zwischen den Frequenzen, mit denen LOTUS im Vergleich zum Harmonic arbeitet?

LOTUS arbeitet mit 36.000 Hz und Harmonic mit 55.000 Hz.

Wie kann ich die Frequenz sehen, mit der LOTUS arbeitet?

Sobald LOTUS gestartet ist, zeigt Ihnen das LCD auf der Rückseite des LG4 Generators die Betriebsfrequenz an.

Wie hoch sind die maximalen und minimalen Betriebsfrequenzen für einen LOTUS-Transducer?

35.500 bis 36.600 Hz.

Welche Energieart nutzt LOTUS für seine Funktion?

LOTUS nutzt Druckenergie, um Gewebe zu koagulieren, zu versiegeln und zu schneiden. Das Harmonic-Skalpell verwendet nur Reibungsenergie.

Welche Gefäßgröße kann LOTUS verschließen?

LOTUS kann Gefäße mit bis zu 5 mm verschließen (Ching S., 2007).

Um wie viel Grad lässt sich LOTUS drehen?

Durch die Positionierung des Transducers lässt sich LOTUS um bis zu 200° drehen.

Eine Drehung um 360° wird durch eine „Vierteldrehung des Handgelenks in beide Richtungen“ erreicht.

Woher weiß ich, auf welche Leistung der LG4 Generator eingestellt ist?

Der LG4 Generator zeigt die Leistungseinstellung mit dem Modusring an der Vorderseite des Generators an.

3 blaue Segmente zeigen ULTRA LOW Power an.

7 blaue Segmente zeigen LOW Power an.

5 gelbe Segmente plus die 7 blauen Segmente stehen für HIGH Power.

Ist es möglich, Gewebe zu koagulieren, ohne das Gewebe zu schneiden?

Bei Verwendung der LOW-Leistungseinstellung und einem moderaten Schließen der Branchen ist eine reine Koagulation ohne Trennen des Gewebes möglich.

Welche Temperatur erreicht LOTUS während der Aktivierung?

In einer Forschungsarbeit von Ching (2007) wurde das LOTUS-Skalpell mit dem Harmonic-Skalpell verglichen. Die Ergebnisse zeigten, dass das Heiz- und Kühlprofil beider Skalpelle ähnlich war.

Allerdings wurden an der Spitze des Harmonic-Skalpells höhere Temperaturen gemessen. Die Temperatur beider Skalpelle liegt zwischen 60° und 160°. Im Gewebe wurde jedoch mit dem Harmonic-Skalpell eine höhere Temperatur festgestellt.

Wann muss der wiederverwendbare Transducer gewechselt werden?

Der LG4 Generator zeigt bei Inbetriebnahme die Lebensdauer der einzelnen Transducer (Wandler) auf dem LCD-Bildschirm an. Sobald 98 % der Lebensdauer des Transducers erreicht sind, zeigt die Vorderseite des Generators „FINAL SURGERY“ (letzte Operation) an.

Bei Ende der Operation und nach dem Trennen des Transducers oder dem Abschalten des Generators wird dieser dann gesperrt und kann nicht mehr verwendet werden.

7


LITERATURVERZEICHNIS

1. Hug B, Haag R. Hochfrequenzchirurgie. In: Kramme R, editor. Medizintechnik: Springer Berlin Heidelberg; 2011. p. 565-87.
2. Pointer DT, Jr., Slakey LM, Slakey DP. Safety and effectiveness of vessel sealing for dissection during pancreaticoduodenectomy. *The American surgeon*. 2013 Mar; 79(3):290-5. PubMed PMID: 23461956.
3. Hefni MA, Bhaumik J, El-Toukhy T, Kho P, Wong I, Abdel-Razik T, et al. Safety and efficacy of using the LigaSure vessel sealing system for securing the pedicles in vaginal hysterectomy: randomised controlled trial. *BJOG : an international journal of obstetrics and gynaecology*. 2005 Mar; 112(3):329-33. PubMed PMID: 15713149.
4. Berdah SV, Hoff C, Poornorozy PH, Razek P, Van Nieuwenhove Y. Postoperative efficacy and safety of vessel sealing: an experimental study on carotid arteries of the pig. *Surg Endosc*. 2012 Aug; 26(8):2388-93. PubMed PMID: 22350233.
5. Gizzo S, Burul G, Di Gangi S, Lamparelli L, Saccardi C, Nardelli GB, et al. LigaSure vessel sealing system in vaginal hysterectomy: safety, efficacy and limitations. *Archives of gynecology and obstetrics*. 2013 Nov; 288(5):1067-74. PubMed PMID: 23625333.
6. Overhaus M, Schaefer N, Walgenbach K, Hirner A, Szyrach MN, Tolba RH. Efficiency and safety of bipolar vessel and tissue sealing in visceral surgery. *Minimally invasive therapy & allied technologies : MITAT : official journal of the Society for Minimally Invasive Therapy*. 2012 Nov; 21(6):396-401. PubMed PMID: 22292919.
7. Ronald L. Eisenberg. *Radiology*. (1992) ISBN: 9780801615269
8. Boddy, S.A.M., Ramsay, J.W.A., Carter, S.S.C., Webster, P.J.R., Levison, D.A. and Whitfield, H.N., 1987. Tissue effects of an ultrasonic scalpel for clinical surgical use. *Urological research*, 15(1), pp.49-52.
9. <https://www.mdedge.com/obgyn/article/63708/update-technology-vessel-sealing-devices/page/0/1>
10. Shabbir, A. and Dargan, D., 2014. Advancement and benefit of energy sealing in minimally invasive surgery. *Asian journal of endoscopic surgery*, 7(2), pp.95-101.
11. Ching SS, "Good vibrations": Longitudinal vs Torsional Ultrasonic Shears in Surgery
12. Uhl B. *OP-Manual der Gynäkologie und Geburtshilfe*. 1. Auflage ed: Georg Thieme Verlag; 2004.
13. Schollmeyer T. Gebärmutter-spiegelung Homepage der Arbeitsgemeinschaft Gynäkologische Endoskopie e.V. der Deutschen Gesellschaft für Gynäkologie und Geburtshilfe e.V. 2012. <http://www.ag-endoskopie.de/patientinnen/gebaermutterspiegelung>]. Verfügbar unter: <http://www.ag-endoskopie.de/patientinnen/gebaermutterspiegelung>.
14. Berg A, Sandvik L, Langebrekke A, Istre O. A randomized trial comparing monopolar electrodes using glycine 1.5% with two different types of bipolar electrodes (TCRIs, Versapoint) using saline, in hysteroscopic surgery. *Fertil Steril*. 2009 Apr; 91(4):1273-8. PubMed PMID: 18371962. eng.
15. Garuti G, Luerti M. Hysteroscopic bipolar surgery: a valuable progress or a technique under investigation? *Curr Opin Obstet Gynecol*. 2009 Aug; 21(4):329-34. PubMed PMID: 19512926. eng.
16. Karam AK, Bristow RE, Bienstock J, Montz FJ. Argon beam coagulation facilitates management of placenta percreta with bladder invasion. *Obstet Gynecol*. 2003 Sep; 102(3):555-6. PubMed PMID: 12962942. eng.

17. Scarantino SE, Reilly JG, Moretti ML, Pillari VT. Argon beam coagulation in the management of placenta accreta. *Obstet Gynecol.* 1999 Nov; 94(5 Pt 2):825-7. PubMed PMID: 10546744. eng.
18. Wong VV, Burke G. Planned conservative management of placenta percreta. *Journal of obstetrics and gynaecology : the journal of the Institute of Obstetrics and Gynaecology.* 2012 Jul; 32(5):447-52. PubMed PMID: 22663316.
19. Dodge JE, Covens AL, Lacchetti C, Elit LM, Le T, Devries-Aboud M, et al. Management of a suspicious adnexal mass: a clinical practice guideline. *Curr Oncol.* 2012 Aug; 19(4):e244-57. PubMed PMID: 22876153. Pubmed Central PMCID: PMC3410836. eng.
20. Pados G, Tsolakidis D, Bili H, Athanatos D, Zaramboukas T, Tarlatzis B. Laparoscopic management of unexpected borderline ovarian tumors in women of reproductive age. *Eur J Gynaecol Oncol.* 2012; 33(2):174-7. PubMed PMID: 22611958. eng.
21. Zanatta A, Rosin MM, Gibran L. Laparoscopy as the most effective tool for management of postmenopausal complex adnexal masses when expectancy is not advisable. *J Minim Invasive Gynecol.* 2012 Sep-Oct; 19(5):554-61. PubMed PMID: 22818540. eng.
22. Endoskopie AG, Geburtshilfe DGf-Gu. Die laparoskopische suprazervikale Hysterektomie (LASH) 2008.
23. Banerjee C, Kaiser N, Hatzmann W, Reiss G, Schmitz J, Hellmich M, et al. [Lower Spotting Rates after Laparoscopic Supracervical Hysterectomy]. *Geburtshilfe und Frauenheilkunde.* 2010 2010; 70(10):798-802. Epub 2010. Reduktion der Spotting-rate nach laparoskopischer suprazervikaler Hysterektomie. German.
24. Aydin C, Yildiz A, Kasap B, Yetimalar H, Kucuk I, Soylu F. Efficacy of electro-surgical bipolar vessel sealing for abdominal hysterectomy with uterine myomas more than 14 weeks in size: a randomized controlled trial. *Gynecol Obstet Invest.* 2012; 73(4):326-9. PubMed PMID: 22517057. eng.
25. Kyo S, Mizumoto Y, Takakura M, Hashimoto M, Mori N, Ikoma T, et al. Experience and efficacy of a bipolar vessel sealing system for radical abdominal hysterectomy. *Int J Gynecol Cancer.* 2009 Dec; 19(9):1658-61. PubMed PMID: 19955955. eng.
26. Endometrioseforschung S, Liga EE. Interdisziplinäre S2k-Leitlinie für die Diagnostik und Therapie der Endometriose 2010:[54 p.].
27. Nezhat C, Hajhosseini B, King LP. Laparoscopic management of bowel endometriosis: predictors of severe disease and recurrence. *JLS.* 2011 Oct-Dec; 15(4):431-8. PubMed PMID: 22643495. Pubmed Central PMCID: PMC3340949. eng.
28. Daniell JF, McTavish G, Kurtz BR, Tallab F. Laparoscopic Use of Argon Beam Coagulator in the Management of Endometriosis. *J Am Assoc Gynecol Laparosc.* 1994 Aug; 1(4, Part 2):S9. PubMed PMID: 9073672. eng.
29. Kulakov VI, Adamian LV, Kiselev SI, Yarotskaya EL, Golubev G. Argon Beam Coagulator in Laparoscopic Gynecologic Surgery. *J Am Assoc Gynecol Laparosc.* 1996 Aug; 3(4, Supplement):S23. PubMed PMID: 9074154. eng.
30. Nezhat C, Kho KA, Morozov V. Use of neutral argon plasma in the laparoscopic treatment of endometriosis. *JLS.* 2009 Oct-Dec; 13(4):479-83. PubMed PMID: 20202387. Pubmed Central PMCID: PMC3030779. eng.
31. Kreienberg R, Albert US, Follmann M, Kopp IB, Kühn T, Wöckel A. Interdisziplinäre S3-Leitlinie für die Diagnostik, Therapie und Nachsorge des Mammakarzinoms. *Senologie - Zeitschrift für Mammadiagnostik und -therapie.* 2013 16.09.2013; 10(03):164-92. PubMed PMID: 101055S00331355476. De.
32. Wolters R, Wischnowsky M, Wöckel A, Kurzeder C, Kreienberg R. BET/Mastektomie +/- Radiatio - Leitlinienkonforme Behandlung bestätigt Fisher und Veronesi. *Senologie - Zeitschrift für Mammadiagnostik und -therapie.* 2009 20.05.2009; 6(02):A141. PubMed PMID: 101055S00291225065. De.
33. Wallwiener D, Jonat W, Kreienberg R, Friese K, Diedrich K. Atlas der gynäkologischen Operationen: Georg Thieme Verlag; 2008.
34. Hefler L. Konisation.at. Verfügbar unter: <http://www.konisation.at/>.

Wir bedanken uns ganz herzlich bei Privatdozentin Dr. Carolin Spüntrup für ihre Hilfe.

FÜR IHRE NOTIZEN



BOWA

A C A D E M Y

BOWA-electronic GmbH & Co. KG
Heinrich-Hertz-Strasse 4 – 10
72810 Gomaringen / Deutschland

Telefon +49 (0) 7072-6002-0
Fax +49 (0) 7072-6002-33
info@bowa.de | bowa-medical.com